

## Guía 5

### ESTUDIOS ULTRASONOGRÁFICOS DIAGNÓSTICOS Y DE CONTROL DE LOS CICLOS EN REPRODUCCIÓN ASISTIDA (2017)

**Autores: V. Verdú; V. G. Villafáñez; V. Lucas.**

**Centro: Ginefiv. Madrid.**

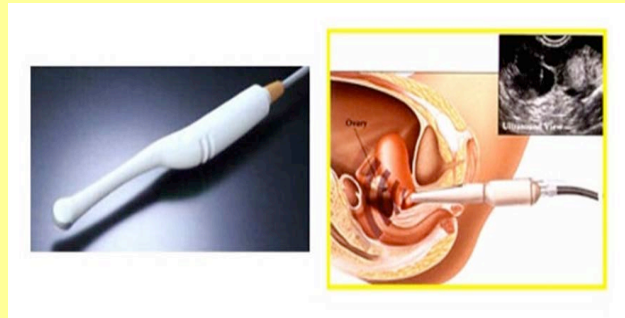
**Aprobado por la Junta Directiva SEISEGO. 20 de Abril de 2017**

## INTRODUCCIÓN

La ecografía es la herramienta indispensable en la cual se apoyan todos los procesos de diagnóstico y control de ciclos de estimulación ovárica para técnicas de reproducción asistida. Así, vemos que desde la valoración de la reserva ovárica y factor uterino, pasando por el control de la estimulación ovárica, punción folicular, transferencia embrionaria, así como en el diagnóstico de la gestación y sus posibles complicaciones, la ecografía constituye el pilar fundamental sin el cual no sería posible la realización de dichos procesos.

La vía de abordaje debe de ser la transvaginal, por la mayor proximidad del transductor a la zona de estudio, lo que nos permite obtener imágenes más nítidas, aumentando la precisión en los procesos y disminuyendo las molestias a la paciente. (Fig. 1).

**Figura 1. Ecografía transvaginal.**

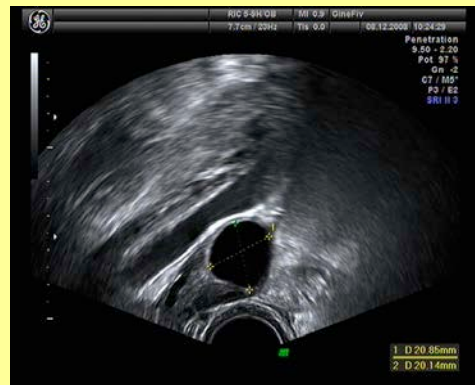

## **ESTUDIOS ULTRASONOGRÁFICOS DIAGNÓSTICOS EN TÉCNICAS DE REPRODUCCIÓN ASISTIDA**

### **1.- Ciclo ovárico**

En una ecografía realizada en fase menstrual, llamada basal, se visualizan imágenes anecogénicas menores de 10mm, los folículos antrales. Hacia el sexto o séptimo día se hacen evidentes folículos de hasta 11- 12 mm, ya en fase del reclutamiento. A partir del octavo día, fase de dominancia folicular, tenemos un folículo mayor de 14 mm, entrando el resto de folículos en atresia. A medida que nos acercamos a la ovulación, el folículo dominante comienza a crecer en forma exponencial aproximadamente a 2 mm/día; con ello el uso de dos medidas de los diámetros máximos del folículo disminuye el margen de error (Fig. 2). No existe, hoy en día, consenso sobre el diámetro folicular en el que ocurre la ovulación, variando entre 18 y 27 mm. Cuando se produce la ovulación, se reduce el diámetro folicular pudiendo observarse con frecuencia una colección anecogénica, que corresponde a líquido folicular y sangre, en el fondo de saco de Douglas. Unas horas después de la ovulación, se suele observar una imagen de aspecto irregular con múltiples ecos internos o simplemente una imagen anecogénica irregular pequeña, que podemos identificar como cuerpo lúteo hemorrágico que, tras unos días será el cuerpo lúteo clásico. Ocasionalmente puede no visualizarse.

**Figura 2. Folículo dominante.**



### **Marcadores ecográficos de madurez ovocitaria y ovulación.**

**1.-Aparición de “Espinass de rosall”:** Son indentaciones de la granulosa hacia el líquido folicular producidas por ondulación y pequeñas rupturas de la pared folicular. Suelen verse menos de 12 horas antes de la ovulación.

**2.-Visualización del *cumulus oophorus*:** Podemos observarlo menos de 24 horas antes de la ovulación, en el 50-60% de los casos, mejor con tecnología 3D y folículos mayores de 18 mm.

**3.-Vascularización perifolicular:** Es el folículo dominante únicamente el que se rodea de una capa vascular de baja resistencia, llamada “**corona de fuego**”. Es una capa muy fina, que ocupa el 50-75% de la periferia del folículo, 24-48 horas antes de la ovulación; formada por los vasos sanguíneos que rodean totalmente al cuerpo lúteo.

Le observaremos reducirse 2-3 horas antes de la ovulación. La imagen es patognomónica. Se presenta en el 100% de casos (independientemente del tipo de imagen de cuerpo lúteo surgida) y por tanto puede y debe emplearse como signo ecográfico de ovulación.

**4.-Desdoblamiento de la granulosa:** Aproximadamente 24 horas antes de la ovulación, por edema de la teca que se desprende y se separa de la granulosa, más hipoecogénico e irregular. Con ecografía 2D se visualiza aproximadamente en el 20% de los casos, con ecografía 3D hasta en un 50%.

**5.-Aparición del cuerpo lúteo:** Es un signo ecográfico patognomónico de ovulación, encontrándose casi en el 100% de los casos.

Aproximadamente una hora después de la ovulación el folículo se rellena de nuevo parcialmente con sangre, formando el cuerpo lúteo, de forma irregular, con ecos internos y pared engrosada. La más habitual es la imagen en triple capa. Desaparece antes de regla. Si seguimos visualizándolo en día 8º-9º post ovulación, debemos pensar en posible gestación.

**Son marcadores ecográficos de madurez ovocitaria y ovulación: la aparición de “espinas de rosa”, la visualización del cumulus oophorus, la vascularización perifolicular en forma de “corona de fuego”, el desdoblamiento de la granulosa y la aparición del cuerpo lúteo.**

## **2.- Valoración de la reserva ovárica.**

La valoración de la reserva ovárica desde el punto de vista ecográfico, plantea en la actualidad dos grandes retos en reproducción.

Por una parte, la detección de pacientes que muy probablemente van a responder de forma escasa o muy exagerada ante una estimulación ovárica en el seno de una técnica de reproducción asistida, permitiendo así poner en marcha los mecanismos para prevenir la baja respuesta o la hiperestimulación ovárica e informar correctamente a los pacientes acerca de sus posibilidades reales de éxito.

Por otra parte, se podrá realizar una labor preventiva e informativa en pacientes jóvenes que todavía no se han planteado la maternidad en el seno de las revisiones que se realizan habitualmente basándonos en el recuento de folículos antrales.

La estimación de la reserva ovárica de una mujer se realiza en el momento actual a partir de una serie de pruebas no invasivas que incorpora marcadores endocrinos, clínicos y ecográficos. Podemos afirmar que el recuento de folículos antrales (RFA) a nivel ecográfico, y el nivel sérico de hormona anti-Mülleriana (AMH), a nivel endocrino, son los marcadores con mejor valor predictivo de reserva ovárica en la actualidad.

Existen tres parámetros fundamentales para valorar la reserva ovárica a nivel ecográfico:

- Recuento de Folículos Antrales (RFA).
- Valoración de Volúmenes Ováricos.
- Estudio del flujo del estroma ovárico.

### ***Recuento de Folículos Antrales (RFA)***

Los primeros intentos por predecir la reserva ovárica se producen hacia 1996, momento en el que se publican trabajos que correlacionan de forma muy eficaz el pool de folículos antrales mayores de 1 a 2 mm visualizados por ecografía, con el pool de folículos primordiales obtenidos a partir de autopsias o piezas quirúrgicas. Posteriormente, Tomas y Chang hacia 1998 introducen el concepto de “Recuento de folículos antrales” como un método no invasivo y fácil de

realizar, que proporciona una información esencial sobre la respuesta ovárica antes de iniciar la estimulación a gonadotropinas en la técnicas de reproducción asistida.

Los ovarios de la mujer en edad fértil presentan tres poblaciones de folículos en diferentes etapas de desarrollo: folículos primordiales, preantrales y antrales. Aproximadamente de 20 a 150 folículos preantrales de 0,05 a 2 mm de diámetro están presentes en los ovarios de las mujeres de 25 a 40 años, siendo estos folículos demasiado pequeños para ser identificados con precisión mediante técnicas de imagen convencionales en la actualidad. A partir del folículo preantral o secundario y por acción de la FSH, se produce una proliferación de las células de la granulosa de dichos folículos preantrales y un acúmulo de líquido folicular entre varias capas de dichas células, dando lugar al folículo antral, visible por ecografía a partir de 1 a 2 mm de diámetro. El número de folículos antrales, mayores de 1-2 mm y visibles por ecografía que se desarrolla cada ciclo constituye el 0,5% del pool folicular existente en el ovario para cada edad.

El RFA disminuye con el paso del tiempo, produciéndose aproximadamente una pérdida anual de 0.35-0.95 folículos antrales por año. Todo esto irá proporcionando una información muy útil acerca de la capacidad de respuesta del ovario a las gonadotropinas y de las expectativas reproductivas de cada mujer.

Podemos clasificar los ovarios en 4 tipos en función del recuento de folículos antrales:

- a.- Ovarios con reserva ovárica normal: Se observan de 5 a 10 folículos de 2 a 10 mm en cada ovario. (Fig. 3)
- b.- Ovarios con baja reserva: Se observan menos de 5 folículos de 2 a 10 mm en cada ovario. (Fig.4)
- c.- Ovarios con alta reserva: se observan más de 10-12 folículos de 2 a 10 mm en cada ovario. (Fig. 5)
- d.- Ovarios poliquísticos: se observan ovarios grandes, con la albugínea engrosada y el estroma aumentado: >12-13 folículos antrales > 2 mm (signo del collar). (Fig.6).

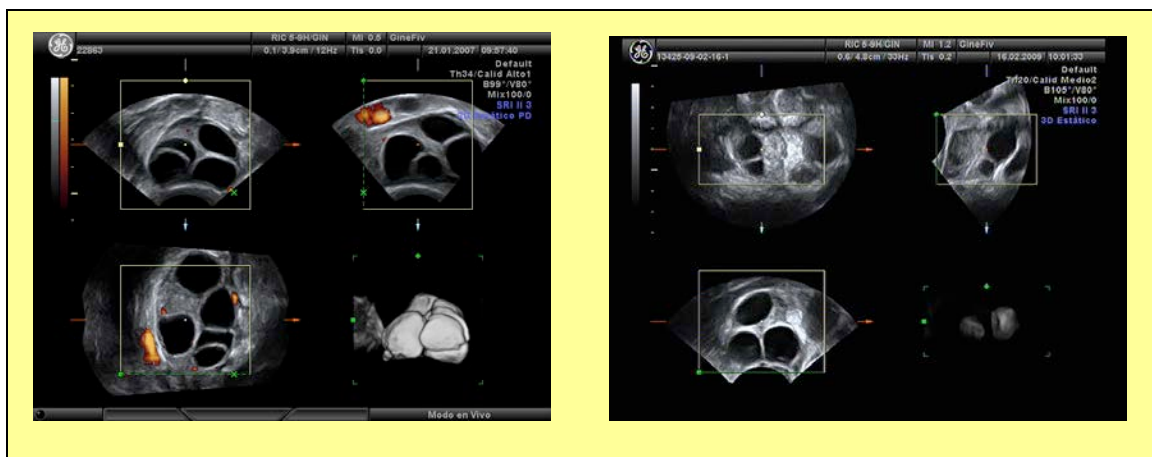


Fig. 3. Ovarios con reserva normal.

Tecnología 3D.

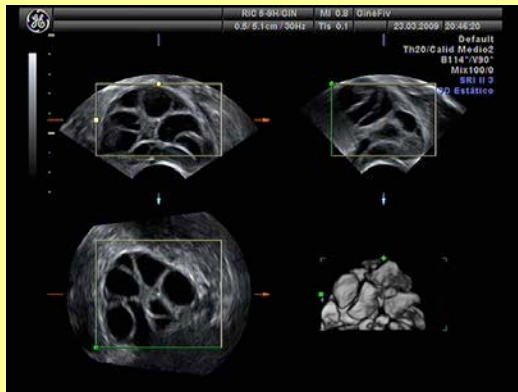


Fig. 4. Ovario con reserva baja.

Tecnología 3D.

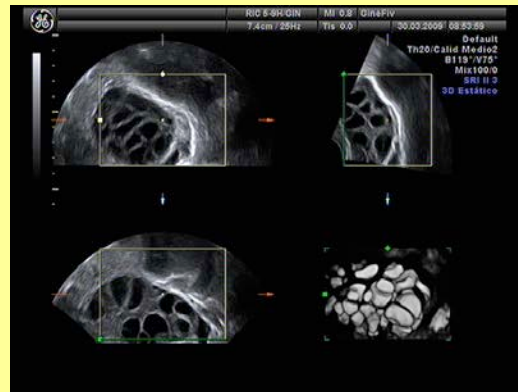


Fig. 5. Ovarios con alta reserva.

Tecnología 3D.

Fig. 6. Ovario poliquístico.

Tecnología 3D.

A pesar del uso generalizado del RFA en la práctica habitual en los centros de reproducción, existe una considerable variabilidad en la definición clínica y la metodología técnica utilizada para contar y medir los folículos en los estudios publicados y en la práctica clínica.

La mayoría de los autores recomiendan realizar la determinación del recuento de folículos antrales hacia el 2º- 4º día del ciclo (fase folicular precoz).

Esta evaluación forma parte de la sistemática en los centros de reproducción asistida con el fin de comprobar reposo ovárico y ausencia de formaciones funcionales que alteren la posterior estimulación ovárica. Sin embargo, Yong y cols. en un estudio publicado en 2003, observan que no existen diferencias significativas del RFA entre la fase folicular precoz y la fase lútea media de un ciclo espontáneo, de manera que el hecho de poder valorar el RFA en cualquier momento del ciclo será de enorme utilidad en la práctica clínica diaria.

En cuanto al tamaño de los folículos, no hay consenso claro sobre qué tamaño de folículos debemos incluir en el total del recuento de folículos antrales. Consideraremos siempre el diámetro folicular medio, con un límite superior claramente establecido en 10mm, mientras que en el límite inferior hay discrepancias entre los 2 a 6 mm. El ritmo de pérdida anual de folículos antrales de 2 a 6 mm es mayor que el de 6-10 mm. En pacientes con baja reserva habitualmente encontraremos folículos antrales de mayor tamaño (6 a 10mm).

En un estudio publicado por Kannamannadiar y cols. en 2010, examinan la correlación entre las cohortes de folículos antrales, estratificados de acuerdo

con el tamaño de cada folículo, y la hormona antimülleriana, el marcador endocrino de la reserva ovárica que mejor se correlaciona con la respuesta a las gonadotropinas, y concluyen que el número de folículos antrales de entre 2 y 6 mm es el parámetro más estrechamente relacionado con los niveles séricos de AMH, y que estos serán el mejor predictor de la respuesta ovárica, evaluada por el número de ovocitos maduros recuperados. Por el contrario, el número de folículos antrales de entre 6 y 10 mm muestra una baja correlación con la AMH y la respuesta ovárica. Esto apoya la hipótesis de que la cohorte de pequeños folículos antrales de 2 a 6 mm representa la "reserva funcional ovárica cuantitativa" que propone Haadsma en 2009, señalando que la edad se asocia con una disminución constante en el número de folículos que miden 2 a 6 mm, mientras que el número de folículos de entre 6 y 10 mm se mantiene más constante.

De cualquier manera, existe una correlación significativa entre el número de folículos antrales de 2 a 10 mm de diámetro y el número de ovocitos obtenidos tras la estimulación con FSH.

Por otro lado, los fármacos que más influyen en la valoración del recuento de folículos antrales son los anticonceptivos orales, cuya toma de forma continuada puede reducir el RFA a nivel ecográfico, así como el volumen ovárico, al disminuir el tamaño de dichos folículos; sin embargo, la toma de dicho fármaco sólo en el ciclo previo de estimulación para técnica de reproducción asistida, no parece afectar al RFA ni a la respuesta ovárica.

De cualquier manera, la medición manual de la cantidad y el diámetro de todos y cada uno de los folículos antrales, especialmente los más pequeños, es una labor intensiva y directa con tecnología 2D; además, en su realización pueden presentarse diversas dificultades; por ejemplo la duda sobre si una única sonoluscencia en el ovario representa un folículo antral, o bien la difícil interpretación de si una sonoluscencia representa uno o dos folículos adyacentes, y también la posibilidad de recontar varias veces el mismo folículo, así como el efecto de la calidad de cada uno de los ecógrafos en dicha valoración.

El uso de un enfoque estandarizado para realizar el RFA, podría mejorar la reproductibilidad entre observadores y mejorar la clasificación de los pacientes en categorías pronósticas más precisas y en base a esto, Broekmans y cols en 2010 publican un interesante trabajo en el que sugieren una sistemática a la hora de valorar el RFA:

- Un número limitado de personal debidamente cualificado en ecografía transvaginal debe de realizar el RFA en cada unidad de reproducción.
- Se recomienda el uso de una sonda transvaginal con una frecuencia mínima de 7 MHz y que sea capaz de detectar una estructura de 2 mm de diámetro.
- Se recomienda realizar un proceso sistemático para la valoración del RFA:

- Identificar el ovario.
- Explorar sus dimensiones en dos planos.
- Decidir sobre la dirección de medir y contar los folículos.
- Medir el folículo más grande en dos dimensiones.

Si el folículo más grande es  $\leq 10$  mm de diámetro:

- Comenzar a contar los folículos desde el margen exterior del ovario al margen interior.
- Considerar todas las estructuras transónicas redondas u ovaladas como un folículo antral.
- Repetir el procedimiento con el ovario contralateral.
- Combinar el número de folículos en cada ovario para obtener el RFA.

Si el folículo más grande es  $> 10$  mm de diámetro:

- Realizar un recuento total de los folículos independientemente del diámetro del folículo.
- Restar el número de folículos  $>10$ mm del recuento total de folículos.

**La mayoría de los autores recomiendan realizar la determinación del recuento de folículos antrales hacia el 2º- 4º día del ciclo (fase folicular precoz). Sin embargo, estudios publicados observan que no existen diferencias significativas del RFA entre la fase folicular precoz y la fase lútea media de un ciclo espontáneo, de manera que el poder valorar el RFA en cualquier momento del ciclo será de enorme utilidad en la práctica clínica diaria.**

**Una metodología estandarizada para realizar el RFA, podría mejorar la reproductibilidad entre observadores y mejorar la clasificación de los pacientes en categorías pronósticas más precisas.**

### ***Valoración del recuento de folículos antrales por tecnología 3D.***

El RFA se puede realizar tanto con tecnología 2D como 3D. Con tecnología 3D, la valoración del RFA tiene ventajas potenciales, como la reducción de la variabilidad intra e interobservador, menor tiempo para la realización de la valoración ecográfica, y la oportunidad para el análisis posterior de imágenes. La tecnología 3D incorpora volúmenes en lugar de imágenes planas y en casos de pacientes con baja reserva la tecnología 3D se muestra ligeramente superior en capacidad predictiva.

La reproductibilidad en el RFA es satisfactoria tanto inter como intraobservador, y tanto con tecnología 2D como 3D, siendo mayor en casos de baja reserva ovárica.



Por otra parte, la incorporación de técnicas de procesamiento conocidas como “modo inversión” (SonoAVC: Cálculo automático de volumen, GE Medical Systems, Zipf, Austria) permite la identificación automática y la cuantificación de imágenes hipoecogénicas intraováricas con 3D.

Sin embargo, aunque esta tecnología permite identificar con gran precisión los folículos antrales de menos de 5-6 mm de diámetro, debido al alto coste de estos equipos, la tecnología 3D totalmente automatizada es una actividad muy interesante por el momento, pero no puede ser recomendada para la práctica clínica de rutina en momento actual.

**La tecnología 3D para el recuento de folículos antrales no puede ser recomendada para la práctica clínica de rutina en momento actual.**

### ***Estudio del flujo del estroma ovárico.***

Aunque la tecnología doppler en el ámbito reproductivo se ha relacionado más con el endometrio, ha sido también utilizada para el estudio de la reserva ovárica, correlacionándose sobre todo el flujo arterial ovárico disminuido con una baja reserva ovárica.

**Se ha correlacionado el flujo arterial ovárico disminuido con una baja reserva ovárica.**

### **3.- Valoración ecográfica del factor uterino:**

El útero puede ser evaluado fácilmente por ecografía, siendo la ecografía transvaginal 2D una herramienta útil en la evaluación inicial del factor uterino, en cambio la ecografía 3D, resulta más precisa, es necesaria en determinados casos y requiere sólo un poco más de tiempo y adiestramiento.

Las patologías más frecuentes que encontramos en la valoración uterina en el contexto de pacientes con problemas reproductivos son:

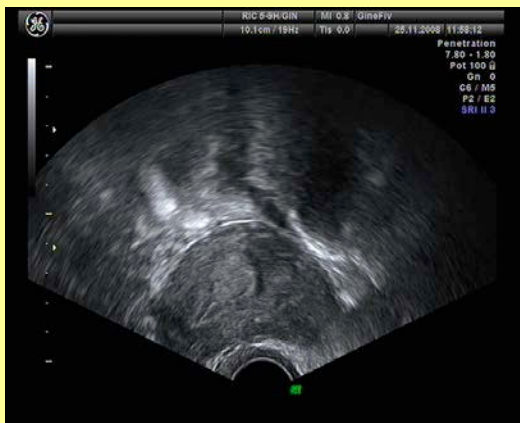- **Miomas uterinos:**

El mioma uterino es un tumor benigno formado por la asociación de fibras musculares lisas del miometrio y del tejido conjuntivo uterino. Es la patología uterina más común. Tiene una frecuencia de 20-40% en mujeres mayores de

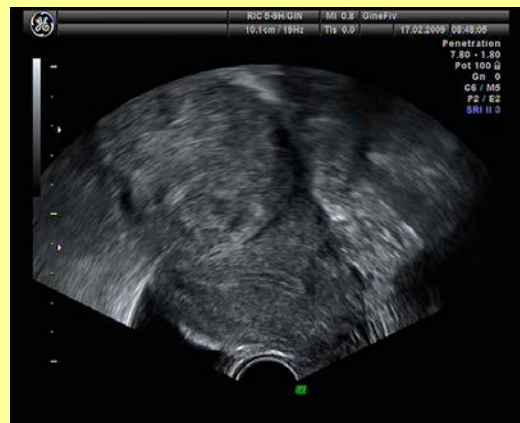35 años y 15-20% de las mujeres en edad reproductiva en general; con lo cual es habitual encontrarlo cuando una mujer va a ser sometida a Técnicas de Reproducción Asistida.

El pronóstico reproductivo depende de la ubicación y el tamaño de dichos miomas. Los miomas que tienen mayor importancia en reproducción son los submucosos, los intramurales que desvían la línea endometrial y los intramurales mayores de 4 cm. Los submucosos son los menos frecuentes (5-18%). (Fig. 7). Se aconseja su exéresis antes del tratamiento de reproducción asistida, ya que dificultan la implantación embrionaria. Tras la extirpación de un mioma submucoso, aumenta al doble la posibilidad de gestación.

Los más frecuentes son los intramurales. Se hallan dentro del espesor del miometrio. Se deben extirpar si llegan a deformar, de forma importante, la cavidad endometrial. En cambio, no está demostrado que los miomas subserosos incidan en la infertilidad. Cuando son pediculados pueden simular masas anexiales o útero bicorne. (Fig.8).



**Fig. 7. Mioma submucoso.**



**Fig. 8. Mioma subseroso con componente intramural.**

El aspecto ecográfico de los miomas puede ser muy variable, dependiendo de su localización, de si hay o no cambios secundarios y de la cantidad de fibras musculares que posea. La imagen ecográfica clásica del mioma es un nódulo hipocogénico en relación con el miometrio y bien delimitado. Si hay mucha fibrosis puede tener zonas hiperecogénicas.

Salvo si afectan al endometrio, en la mayoría de los casos los miomas constituyen un hallazgo casual en los estudios de esterilidad. Sólo un 3% de las mujeres estériles lo son a causa de sus miomas. Sin embargo, la posibilidad de gestación en FIV en mujeres con miomas es significativamente menor según algunos estudios, aunque éstos sean subserosos o intramurales; aunque antes de decidir una intervención previa a la TRA hay que tener en cuenta la edad de la paciente y su pronóstico de gestación, debido al tiempo de espera de al menos de 6 meses tras la intervención.

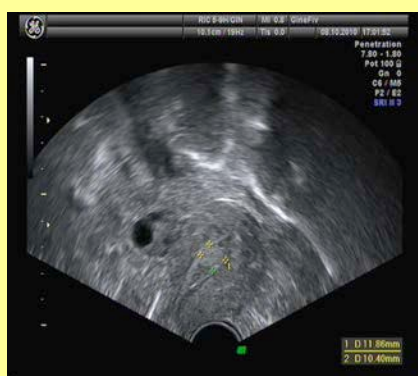**Sólo un 3% de las mujeres estériles lo son a causa de sus miomas. Sin embargo, la posibilidad de gestación en FIV en mujeres con miomas es significativamente menor según algunos estudios.**

**Los miomas que tienen mayor importancia en reproducción son los submucosos, los intramurales que desvían la línea endometrial y los intramurales mayores de 4 cm.**

- **Pólipos endometriales:**

Son formaciones sésiles prominentes hacia la cavidad uterina. Se forman al proliferar localmente una zona de la capa basal del endometrio con menor receptividad a los cambios hormonales. Su tamaño oscila entre 0,5 cm y 2,5 cm. Fácilmente detectables por ultrasonido, pero con ciertas limitaciones, en cambio la histerosonografía (administración de suero a través de cérvix y valoración simultánea de la cavidad uterina) nos permite diagnosticar con más precisión estas lesiones, detectando incluso algún pólipo que con la ecografía transvaginal no sería visto. Puede resultar útil ver por eco-doppler la arteria que lo irriga; aunque el diagnóstico definitivo se realiza con histeroscopia.

Aparecen hasta en el 13% de pacientes infértiles, siendo recomendable su valoración por histeroscopia y exéresis previa a cualquier tratamiento de TRA, ya que puede dificultar la implantación embrionaria. (Fig. 9).



**Fig. 9. Pólipo endometrial.**

Si su diagnóstico se ha realizado durante la HOC (hiperestimulación ovárica controlada), el valorar su extirpación debe ser muy individualizado, según historia previa de la paciente, programa de congelación o vitrificación embrionaria del centro y número de embriones conseguidos. Actualmente, la

vitrificación embrionaria nos da la posibilidad de cancelar la transferencia en ese ciclo, vitrificar todos los embriones y realizar la criotransferencia tras la realización de la histeroscopia con exéresis del pólipo, incrementando así la posibilidad de implantación embrionaria.

**Se recomienda la valoración por histeroscopia y exéresis de los pólipos endometriales previo a cualquier tratamiento de TRA.**

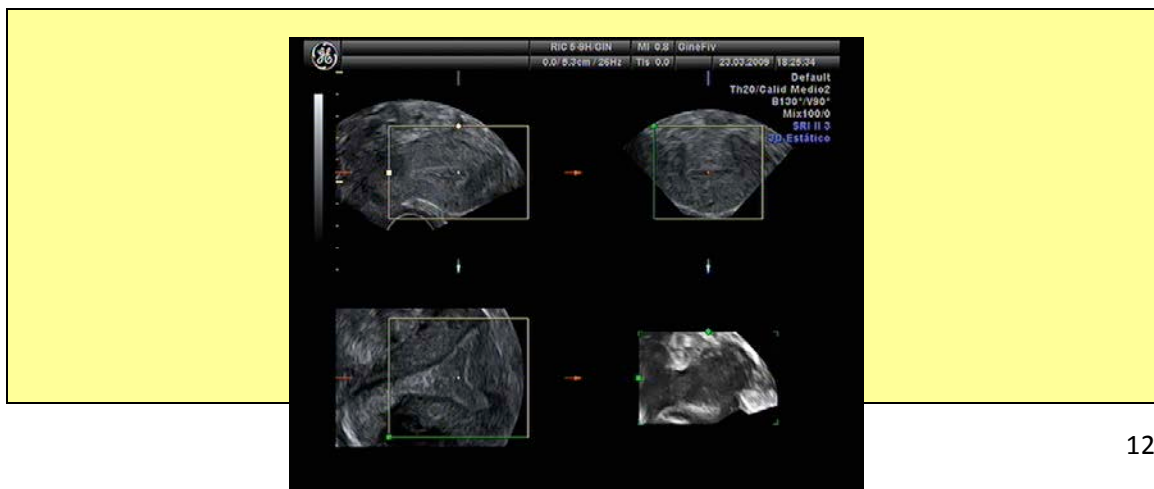
- **Adenomiosis:**

Se caracteriza por la existencia de glándulas y estroma endometriales en el espesor del miometrio, junto con la hiperplasia y la hipertrofia de fibras musculares lisas. Su impacto y manejo en la paciente infértil no están claros en la literatura, así como tampoco la etiología y los mecanismos patogénicos causantes. Es estrógeno dependiente y, como factores predisponentes están la multiparidad y el antecedente de cirugías previas uterinas (cesáreas, legrados, histeroscopias...). El diagnóstico diferencial debe de realizarse con miomas intramurales cavitados que en ocasiones presentan imágenes muy similares.

**Su impacto y manejo en la paciente infértil no están claros en la literatura, así como tampoco la etiología y los mecanismos patogénicos causantes.**

- **Malformaciones Mülllerianas:**

Grupo heterogéneo de malformaciones que se presentan en formas variadas, como agenesia útero-vaginal, disgenesias, septos vaginales, útero unicorne, didelfo, bicorne, septado y arcuato. La incidencia de anomalías müllerianas se ha estimado de 1 en 200, con un rango entre 0,1% y 3,8%. La ecografía transvaginal 2D es limitada en el diagnóstico, siendo más precisa la ecografía 3D, histerosonografía 2D y 3D y la histeroscopia. (Fig. 10).



**Fig. 10. Útero bicorne. Tecnología 3D.**

#### **4.- Valoración ecográfica del endometrio**

El crecimiento endometrial se produce de forma paralela al ascenso del nivel de estradiol sérico como resultado de la maduración folicular.

##### **Grosor endometrial:**

Es el parámetro más evaluado del endometrio, y su medida es sencilla; se mide en corte longitudinal del útero, de una línea basal a la otra, en el lugar en el que se consiga la máxima distancia entre las dos líneas. Puede llegar a crecer a razón de 0,5 mm por día llegando a alcanzar 8-14 mm. Así, la ecografía en 2D nos permite estudiar el grosor endometrial, parámetro sencillo de medir y fácilmente reproducible.

Existe una “ventana de grosor endometrial” y tan inconveniente es tener un endometrio muy grueso como muy delgado, el límite inferior estaría en 6 mm y el superior en 20 mm. Aunque hay autores que concluyen que un endometrio demasiado grueso no influye negativamente en los resultados.

Muchos artículos sugieren que hay un límite bajo para el grosor endometrial, por debajo del cual la implantación es poco probable. Un grosor entre 7 y 9 mm en el momento periovulatorio es el que se refiere como normal en la literatura, mientras que existe el consenso de que un grosor menor de 6 mm tiene un valor predictivo negativo elevado a la hora de predecir gestación. Aunque hay numerosos estudios que confirman la relación entre el grosor endometrial y las tasas de embarazo, debemos recordar que con endometrios de 6mm también se pueden alcanzar tasas de embarazo razonables. Incluso se han descrito gestaciones con endometrio de 5 mm o menos, con una posibilidad de gestación de aproximadamente 14%.

La ecografía permite valorar no sólo el grosor sino también el aspecto y ecorrefringencia del endometrio (patrón endometrial).

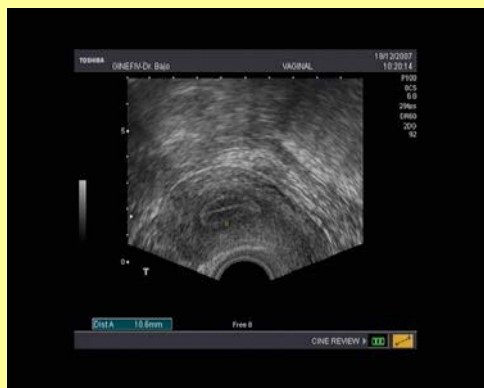**Existe una “ventana de grosor endometrial” cuyo límite inferior estaría en 6 mm y el superior en 20 mm.**

##### **Patrón endometrial.**

En un ciclo menstrual normal paralelamente a los cambios hormonales del ciclo ovárico se producen unos cambios histológicos en el endometrio que se manifiestan en unas determinadas características ecográficas por las que podemos identificar en qué fase del ciclo nos encontramos; desde la típica triple línea de la fase folicular por el aporte de estrógenos hasta el patrón hiperecogénico propio de la fase lútea y debido al estímulo con progesterona; por consiguiente, en pocas palabras, la progesterona completa la preparación del endometrio después de una adecuada sensibilización estrogénica.

Cuando se produce la implantación, antes de visualizarse la vesícula gestacional puede verse un endometrio muy engrosado de aspecto hiperecogénico. Por último, durante la menstruación el endometrio permanece hiperecogénico pero con áreas anecoicas que representan sangre.

El endometrio óptimo previo a la transferencia de embriones es el denominado triple línea o en “grano de café”, propio de la fase folicular avanzada, formado por dos líneas externas hiperecogénicas que representan la unión entre el endometrio basal y el miometrio, dos bandas hipoeicoicas que son la capa funcional del endometrio y, por último una línea central hiperecogénica, luz de la cavidad. Las dos líneas externas hiperecogénicas se engruesan al acercarse la ovulación y se puede deber al aumento de la progesterona. (Fig. 11).



**Fig. 11. Endometrio triple línea.**

Siguiendo la clasificación endometrial de Gonen y Casper del endometrio periovulatorio hay tres patrones endometriales; A, B y C, de mayor a menor ecogenicidad con respecto al miometrio.

Según estos patrones de ecogenicidad endometrial, los resultados de los estudios basados en esta valoración por el ecografista, han aportado resultados limitados. Así, un estudio que distinguió la ecogenicidad relativa del endometrio mediante un programa informático, demostró una clara relación entre la ecogenicidad y la posibilidad de embarazo, existiendo una reducción progresiva de la tasa de implantación cuando la ecogenicidad aumentaba.

Sin embargo, la imagen ecográfica de un endometrio de triple línea, no garantiza un resultado exitoso. Mientras que un endometrio homogéneo tiene un valor predictivo negativo elevado (mayor del 85%) para conseguir implantación, un patrón trilaminar sólo tiene un valor predictivo positivo del 33,1% para la predicción de embarazo tras una técnica de reproducción asistida.

Siempre hay que combinar la información ecográfica obtenida, tanto del grosor endometrial como el patrón que presente dicho endometrio a la hora de decidir una transferencia. El patrón endometrial puede ayudar a identificar los endometrios que no han experimentado un cambio histológico suficiente cuando se van a transferir los embriones. Por otro lado, a los pocos días de la transferencia, el endometrio debe experimentar una transformación ecogénica homogénea, si no es así, probablemente se produciría un fallo de implantación, debido a un bajo nivel de progesterona.

**Siempre hay que combinar la información ecográfica obtenida, tanto del grosor endometrial como el patrón que presente dicho endometrio a la hora de decidir una transferencia.**

### **Ecografía 3D en endometrio**

Actualmente nos es posible estudiar el volumen endometrial con la ecografía 3D, mediante el programa VOCAL. Los estudios que valoran su correlación con las posibilidades de embarazo hasta ahora tienen resultados contradictorios, con poco valor clínico frente a la información ya aportada por la ecografía en 2D. Un volumen endometrial mayor de 2 ml se sugiere como un requisito de una buena receptividad endometrial.

### **Angiografía Doppler en endometrio**

Los cambios en la perfusión uterina y la angiogénesis endometrial, estudiados mediante Doppler pulsado y color, también pueden ayudar a la hora de valorar el endometrio y la implantación. Las ondas de velocidad de flujo de alta resistencia se han asociado en general a malos resultados y la valoración del flujo sanguíneo dentro del área endometrial y subendometrial se ha relacionado con resultados positivos. Así, si el índice de resistencia de la arteria uterina es mayor de 0,95 el embarazo es menos probable. La presencia de flujo diastólico en la arteria uterina en la fase lútea precoz y media se ha asociado con un resultado de embarazo. La vascularización y el flujo endometrial-subendometrial también pueden estudiarse mediante angiografía power Doppler 3D. Pero hoy por hoy, el valor clínico de los parámetros vasculares estudiados es limitado.

## **ESTUDIOS ULTRASONOGRÁFICOS DEL CICLO NATURAL Y ESTIMULADO EN TÉCNICAS DE REPRODUCCIÓN ASISTIDA**

Con ecografía se puede evaluar y seguir la foliculogénesis, así como su sincronía con el endometrio y buscar el periodo periovulatorio o fértil para orientar a la pareja e intentar gestación espontánea o con alguna técnica de reproducción asistida de ser necesario. Por otro lado, la anovulación y disfunción ovulatoria ocurren en aproximadamente el 15% de las mujeres en estudio de infertilidad.

Actualmente, todos los servicios de reproducción utilizan el seguimiento ecográfico de ovulación como diagnóstico y manejo de ciclos naturales, inducidos o hiperestimulados, para las diversas técnicas de reproducción asistida.

Si nos centramos en el control del ciclo estimulado, el estudio ecográfico seriado debe ser practicado por el menor número posible de especialistas en cada ciclo, con absoluta unificación de criterios, para disminuir al mínimo posible la variabilidad interobservador.

### **1. Ciclo natural.**

Un ciclo natural es aquel en el que no se utiliza tratamiento hormonal para estimular la ovulación, controlando solamente el crecimiento folicular espontáneo de ese ciclo menstrual. Con control ecográfico se valora el momento adecuado de ovulación en un ciclo de coito dirigido o de inseminación intrauterina.

También puede ser utilizado como diagnóstico de disfunciones ovulatorias, como por ejemplo el folículo luteinizado no roto o persistente (LUF), quistes foliculares y quistes de cuerpo lúteo.

- **Pauta de control ecográfico en ciclo natural.**

En un ciclo natural o espontáneo, es útil utilizar el promedio de duración de los ciclos de la paciente para decidir cuándo comenzar la monitorización ecográfica. En un ciclo de 28 días se puede iniciar el estudio el día 10 - 12°. Si el ciclo es corto, se inicia el primer control hacia el día 7°- 8°. Después, controles cada 2 o 3 días, y diarios cuando se comiencen a observar algunos de signos ecográficos de madurez, como por ejemplo la aceleración del crecimiento folicular, y el folículo alcanza 15-16 mm, hasta detectar ovulación o su patología. Si es largo, podremos iniciar el control ecográfico algunos días más tarde, hacia el día 13 o 14.

### **2. Ciclo estimulado para coito dirigido o inseminación artificial.**



- **Estimulación ovárica con Citrato de Clomifeno (CC):**

Se comienza la estimulación con CC desde el 5<sup>a</sup> día de ciclo, a razón de 50 a 100 mg durante 5 días. La ovulación suele producirse entre los 5 y 10 días de iniciar el tratamiento, por lo que los controles ecográficos se comienzan alrededor del día 12-13<sup>o</sup> de la regla en un primer ciclo y en ciclos posteriores se valorará según el resultado del primer ciclo. La pauta de control ecográfico es flexible, con controles ecográficos cada 1-3 días en función de la respuesta y hasta comprobar la ovulación.

En ciclos de coito dirigido recomendable realizar una ecografía de control en fase lútea para confirmar ovulación.

La ovulación se produce con un diámetro aproximado medio entre 26 y 34 mm. No es una pauta muy utilizada en centros de reproducción asistida.

- **Estimulación ovárica con gonadotropinas:**

El objetivo es el crecimiento de un único folículo en pacientes anovuladoras, o el crecimiento de 2-3 folículos en las normo-ovuladoras, con el fin de incrementar las posibilidades de gestación.

Utilizamos dosis mínima de FSH de inicio 50-75 UI, o incluso menos, si la paciente tiene alta reserva ovárica o síndrome de ovario poliquístico.

La primera ecografía se realiza tras cuatro-cinco días de estimulación. Sabiendo que el ritmo de crecimiento folicular es de 2 mm/día, se realiza control ecográfico cada dos tres días y una vez se observa respuesta ovárica y con folículos de 15-16 mm, la monitorización es diaria hasta la administración de HCG que se debe de realizar cuando se observan de 1 a 3 folículos maduros con diámetro mayor o igual a 18 mm.

### **3. Ciclo estimulado para Fecundación in vitro:**

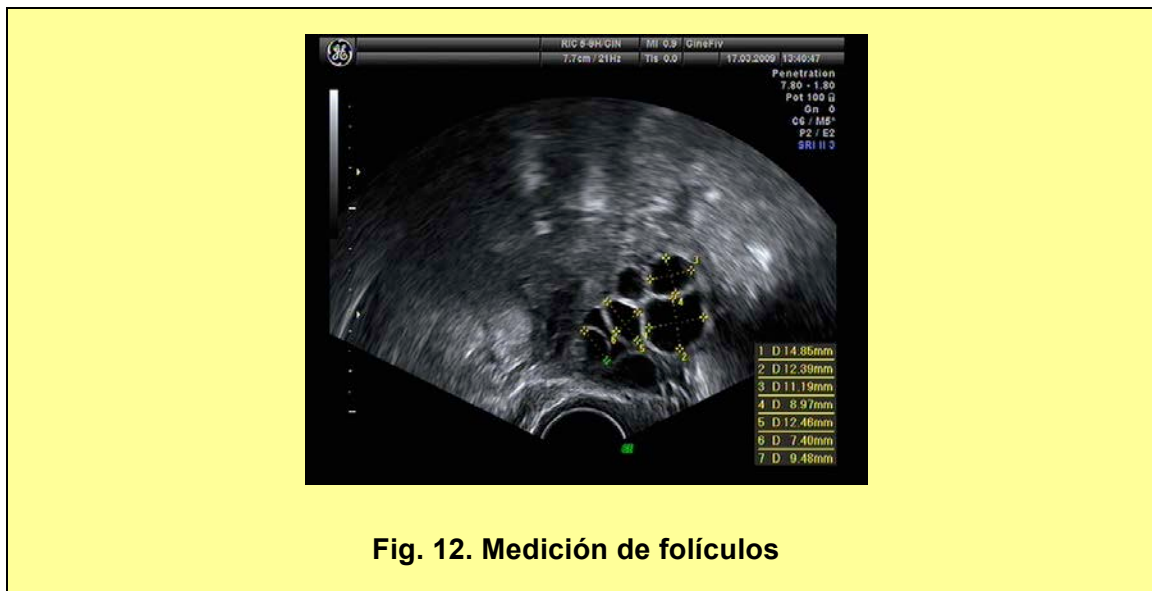
En un ciclo de hiperestimulación ovárica controlada (HOC) para Fecundación in Vitro, se anulan las fases de selección y dominancia en el reclutamiento folicular, dando lugar a una pérdida de la esfericidad de los folículos por la proximidad entre unos y otros, siendo raro el observar los signos de madurez folicular y manteniéndose como único signo la aceleración del crecimiento y el tamaño final.

- **Objetivos de la monitorización ecográfica en ciclo estimulado para FIV**

Entre los objetivos fundamentales de la monitorización ecográfica para fecundación in vitro destacamos:

- Determinar si la respuesta a las gonadotropinas es suficiente para obtener ovocitos maduros, disminuyendo lo máximo posible el asincronismo entre la cohorte de folículos.
- Evitar el Síndrome de Hiperestimulación Ovárica.
- Determinar el momento óptimo para inducir la maduración final de los ovocitos.
- En ciclos con antagonistas de GnRH, determinar momento de la administración del antagonista cuando utilizamos pautas flexibles.

La excelente correlación entre el tamaño folicular medido ecográficamente y la maduración ovocitaria es la clave para determinar el momento óptimo para la administración de HCG y la posterior recuperación de los ovocitos. (Fig 12.)



**Fig. 12. Medición de folículos**

- **Pautas de control ecográfico en ciclo estimulado para FIV**

Se realizará una monitorización seriada a partir del 5º-6º día de estimulación (variable según protocolo) y hasta la punción folicular.

**1. Protocolo largo con análogos de GnRH:**

Se realiza un control ecográfico para comprobar hipofisectomía médica reversible a los 7-10 días de tratamiento con análogos GnRh.

Se realiza un primer control de ecografía tras 4-5 días de estimulación, posteriormente cada dos o tres días hasta folículos de 15-16 mm. A partir de

este momento se recomienda monitorización diaria hasta programación de la punción folicular, que se realizará con al menos dos folículos de 18 mm.

## **2. Protocolo con antagonistas de GnRH:**

Se realiza el primer control de ecografía tras 4-5 días de estimulación, después cada dos o tres días hasta folículos de 15-16 mm. A partir de este momento se recomienda monitorización diaria hasta programación de la punción folicular, que se realizará con al menos tres folículos de 17 mm.

### **Medición de volúmenes Automatizado de folículos en técnicas de reproducción asistida: Sono AVC**

Estudios publicados hasta la fecha muestran que las mediciones automáticas con SonoAVC para estimar los volúmenes de los folículos ováricos en la estimulación ovárica ofrecen una alta precisión.

Con tecnología SonoAVC en la modalidad del modo inverso se colorean cada uno de los folículos de un color diferente y se obtienen de forma inmediata mediciones y volúmenes. De esta manera, un volumen de 1cc. corresponde a un diámetro > 12mm, un volumen de 4cc corresponde a un diámetro >18-20 mm correspondiendo un volumen de 7cc con un diámetro > 24mm.

En el momento actual y en vista de los estudios publicados podemos deducir que las medidas automatizadas proporcionan resultados que son al menos tan precisos como las realizadas por un ecografista con experiencia considerable. Los estudios realizados por Sanabria y Raine-Fenning demuestran la falta de diferencias significativas en los resultados clínicos entre mediciones manuales en 2D y SonoAVC (por ejemplo, la duración de la estimulación, el número de ovocitos, el número de embriones, la relación de embarazo).

Por otra parte la medición de volúmenes foliculares por Sono AVC también tiene algunas limitaciones, la más importante es la mala calidad de la imagen obtenida en algunas pacientes. Según estudios publicados recientemente, aproximadamente el 5% de las pacientes no se puede controlar con la tecnología automatizada, y otro 15% requieren un intenso post-procesamiento de las imágenes, por lo que el modo automático no es útil en estas pacientes. Muchas de estas limitaciones están en relación con la influencia del Índice de Masa Corporal (IMC) de la paciente sobre la calidad de la imagen, pues la cantidad de tejido adiposo del la paciente afecta a la calidad de la imagen.

Sin embargo, se puede concluir que en aproximadamente el 80% de las pacientes, las ventajas de SonoAVC son muy claras: los resultados son más fiables, la técnica es sencilla, de manera que la variabilidad inter y intraobservador queda reducida, la eficiencia se incrementa debido al tiempo que se ahorra en la exploración ecográfica; y, en el futuro, SonoAVC permitirá decisiones basadas en el volumen folicular.

#### **4. Control ecográfico en ciclos de embriones descongelados-desvitrificados.**

En este tipo de ciclos, la preparación endometrial debe ser correcta, con un seguimiento ecográfico cercano y una combinación hormonal adecuada. Todo ello para conseguir la mejor receptividad endometrial posible. Así, el endometrio contribuye entre un 31 y un 64% al éxito de la implantación.

- **Ciclo natural y ciclo sustituido.**

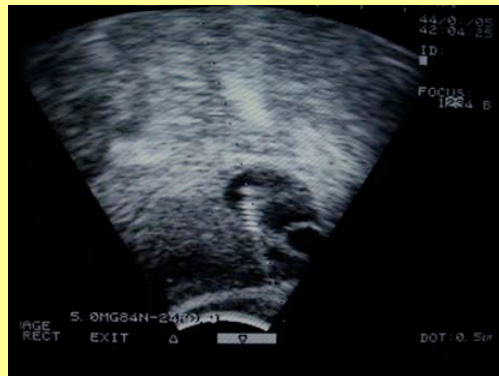Para la transferencia de embriones descongelados/desvitrificados se puede seguir un ciclo natural, ya descrito anteriormente o bien ciclo sustituido. Este consiste en la administración de valerianato de estradiol por vía oral a dosis fija de 4 mg/día o de hemihidrato de estradiol por vía transdérmica a dosis de 100 µg/3 días desde el segundo o tercer día del ciclo. El primer control también se realiza hacia el día décimo del ciclo y si el endometrio no está todavía en 7 mm y triple línea, se lo indicado sería subir la dosis a 6 mg/día o 150 µg/3 días de parches y se controla ecográficamente unos días después. Cuando el endometrio es mayor o igual a 7 mm se considera óptimo y se programa transferencia.

También para preparar el endometrio se pueden utilizar análogos de GnRh o ciclo estimulado con gonadotropinas. En cualquier caso, no se ha demostrado que ningún protocolo sea mejor que otro en cuanto a tasa de gestación, siempre que se llegue a un endometrio óptimo por ecografía.

#### **5. Ecografía en punción ovárica.**

La punción folicular por vía transvaginal con guía ecográfica fue descrita en 1986 por Feichtinger, anteriormente se había realizado por laparoscopia y posteriormente, la aspiración fue realizada con imagen transabdominal.

Por su simplicidad y efectividad, la vía transvaginal es el procedimiento de elección para los tratamientos de reproducción asistida. (Fig. 13).



**Fig. 13. Punción ovárica**

Habitualmente la punción ovárica se realiza con sedación inconsciente, aunque algunos equipos usan anestesia local o incluso sin anestesia.

En cuanto a la técnica de punción ovárica, es importante el control continuo de la posición de la aguja de punción, y además intentar que los ovarios estén situados lo más próximos al transductor de ultrasonidos, evitando de esta manera la punción de estructuras vitales como el intestino ó vasos sanguíneos.

Las complicaciones son raras (0,5 a 2,3%); la más frecuente es el sangrado transvaginal en el lugar de la punción. Las complicaciones severas son poco frecuentes y muy relacionadas con el número de folículos puncionables; hemoperitoneo en un 0,06 a 0,3% y absceso pélvico en un 0,08 a 0,1%.

## **6.- Ecografía en transferencia embrionaria.**

La transferencia embrionaria (TE) es un paso decisivo en el proceso de fecundación in vitro. Frecuentemente se investiga cómo mejorar las tasas de éxito y la transferencia embrionaria bajo guía ecográfica.

Aunque la transferencia por guía ecográfica fue descrita por primera vez por Strickler y col. en 1985, se han realizado múltiples revisiones sistemáticas y metaanálisis para buscar el beneficio o no de realizar la transferencia embrionaria con guía ecográfica.

En 2008, Drakeley y col. no encontraron diferencia con el uso de la ecografía en TE en un trabajo prospectivo aleatorio controlado en 2.295 pacientes.

Bodri y col. en 2011 concluyen que la TE con guía ecográfica transabdominal o transvaginal daba los mismos resultados, con la ventaja de que la vía transvaginal no requería un ayudante ni vejiga llena.

Respecto de la distancia a la cual deben de ser depositados los embriones bajo control ecográfico, hay consenso entre los investigadores que debe transferirse

a más de 10 mm del fondo, encontrándose las mejores tasas de embarazo cuando la TE es realizada entre 10 y 20 mm.

En cualquier caso, la transferencia ecoguiada se ha implantado en la inmensa mayoría de las unidades de reproducción y resulta especialmente útil en casos de transferencias dificultosas.

**La ecografía resulta, hoy en día, indispensable para cualquier procedimiento en TRA: en el estudio de las pacientes, en el control del ciclo ya sea natural o estimulado para coitos dirigidos, IA o FIV, en el control en los ciclos de embriones desvitrificados, para la punción ovárica y para la transferencia embrionaria.**

Las Guías de Práctica Clínica de la SEF y de la SEGO pretenden contribuir al buen quehacer profesional de todos los ginecólogos, especialmente de los más alejados de los grandes hospitales y clínicas universitarias. Presentan métodos y técnicas de atención clínica aceptadas, contrastadas y utilizadas por especialistas en cada tema. Estas guías no deben interpretarse de forma rígida ni excluyente, sino que deben servir para la atención individualizada a las pacientes. No agotan todas las posibilidades, ni pretenden sustituir a los protocolos ya existentes en los Departamentos y Servicios Hospitalarios.

## **BIBLIOGRAFÍA**

Bohm-Velez M, Breitkopf DM, Ledbetter M. AIUM practice guideline for the performance of ultrasound of the female pelvis. J Ultrasound Med 2014; 33 (6): 1122-30.

Broekmans FJ, Ziegler D et al. The antral follicle count: practical recommendations for better standardization Fertil Steril 2010; 94 (3): 1044-51.

Chang MY, Chiang Ch. Use the antral follicle count to predict the outcome of assisted reproductive technologies. Fertil Steril 1998; 69 (3): 505-1.

Engmann L. Value of ovarian stromal blood flow velocity measurement after pituitary suppression in the prediction of ovarian responsiveness and outcome of in vitro fertilization treatment. Fertil Steril 2000; 71 (1): 22-29.

Glujovsky D et al. Endometrial preparation for women undergoing embryo transfer with frozen embryos or embryos derived from donor oocytes. Cochrane Database Syst Rev. 2010; 20 (1): CD006359.

Haadsma ML, Groen H, Fidler V, et al. The predictive value of ovarian reserve tests for miscarriage in a population of subfertile ovulatory women. Hum Reprod 2009; 24 (3): 546-552.

Haadsma ML, Bukman A, Groen H et al. The number of small antral follicles (2–6 mm) determines the outcome of endocrine ovarian reserve tests in a subfertile population. *Hum Reprod* 2007; 22 (7): 1925–1931.

Jayaprakasan K, Walker KF, Clewes JS, Johnson IR et al. The interobserver reliability of off-line antral follicle counts made from stored three-dimensional ultrasound data: a comparative study of different measurement techniques. *Ultrasound Obstet Gynecol* 2007; 29 (3): 335–341

Jayaprakasan K, Campbell B, Hopkisson J, Johnson I, Raine-Fenning N. A prospective, comparative analysis of anti-Müllerian hormone, inhibin-B, and three-dimensional ultrasound determinants of ovarian reserve in the prediction of poor response to controlled ovarian stimulation. *Fertil Steril* 2010; 93 (3): 855-64.

Jayaprakasan K, Campbell B, Hopkisson J, Johnson I, Raine-Fenning N. The cohort of antral follicles measuring 2–6 mm reflects the quantitative status of ovarian reserve as assessed by serum levels of anti-Müllerian hormone and response to controlled ovarian stimulation. *Fertil Steril* 2010; 94 (5): 1775-81.

Lieng M, Istre O, Qvigstad E. Treatment of endometrial polyps: a systematic review. *Acta Obstet Gynecol Scand*. 2010; 89 (8): 992-1002.

Kwan I, Bhattacharya S, Kang A, Woolner A. Monitoring of stimulated cycles in assisted reproduction (IVF and ICSI) (Review). *Cochrane Database Syst Rev* 2014; 8: CD005289.

Marzal Escrivá A, Rubio Rubio JM, Díaz García C, Varo Gómez-Marco B, Monzó Miralles A, Romeu Sarrió A. Resultados de las técnicas de reproducción asistida tras miomectomía laparoscópica: estudio comparativo con ciclos en mujeres con miomas. *Rev Iberoam Fert* 2010; 37 (3): 197-205.

Yu Ng EH, Chi Wai Chan C, Tang OS, Shu Biu Yeung W, Chung Ho P. Effect of pituitary downregulation on antral follicle count, ovarian volume and stromal blood measured by three-dimensional ultrasound with power Doppler prior to ovarian stimulation. *Human Reprod* 2004 19 (12): 2811-15.

Porter MB, Brown R, Goldstein SR. AIUM practice guideline for ultrasonography in reproductive medicine. *J Ultrasound Med* 2009; 28(1):128-37

Rackow BW, Jorgensen E, Taylor HS. Endometrial polyps affect uterine receptivity. *Fertil Steril* 2011; 95 (8): 2690-2.

Raine-Fenning N, Jayaprakasan K, Clewes J. Automated follicle tracking facilitates standardization and may improve work flow. *Ultrasound Obstet Gynecol* 2007; 30 (7):1015–18

Scheffer GJ, Broekmans FL, Looman CW, Blankenstein M, Fauser BC, teJong FH, teVelde ER. The number of antral follicle in normal women with proven fertility is the best reflection of reproductive age. *Fertil Steril* 2003; 18 (4), 700-6.

Shokeir T, El-Shafei M, Yousef H, Allam AF, Sadek E. Submucous myomas and their implications in the pregnancy rates of patients with otherwise unexplained primary infertility undergoing hysteroscopic myomectomy: a randomized matched control study. *Fertil Steril*. 2010; 94 (2): 724-9.

Tomas C, Nuojua-Huttunen S, Martikainen H. Pre-treatment transvaginal ultrasound examination predicts ovarian responsiveness to gonadotrophins in in.vitro fertilization. *Human Reprod* 1997; 12 (2): 220-3.

Wallace W, Kelsey T. Ovarian reserve and reproductive age may be determined from measurement of ovarian volume by transvaginal sonography. *Hum. Reprod* 2004; 19 (7):1612-7.

Yong PY, Baird DT, Thong KJ, McNeilly AS, Anderson RA. Prospective analysis of the relationships between the ovarian follicle cohort and basal FSH concentration the inhibin response to exogenous FSH and ovarian follicle number at different stages of the normal menstrual cycle and after pituitary down-regulation. *Hum Reprod* 2003; 18 (1): 35-44.